На правах рукописи

Клименко Мария Олеговна

ВЛИЯНИЕ 3D СКАФФОЛДА НА ОСНОВЕ ГИАЛУРОНОВОЙ КИСЛОТЫ НА РЕПАРАТИВНЫЙ ПОТЕНЦИАЛ ТКАНИ ГОЛОВНОГО МОЗГА МЫШЕЙ

Специальность 1.5.5 – физиология человека и животных

АВТОРЕФЕРАТ

диссертации на соискание ученой степени
кандидата биологических наук

Нижний Новгород
2026

Работа выполнена на базе Федерального государственного автономного образовательного учреждения высшего образования "Национальный исследовательский Нижегородский государственный университет им. Н.И. Лобачевского"

Научный руководитель:	**Ведунова Мария Валерьевна –** доктор биологических наук, директор Института биологии и биомедицины, заведующий кафедрой общей и медицинской генетики, профессор
Официальные оппоненты:	**Стефанова Наталья Анатольевна –** доктор биологических наук, в.н.с. лаборатории молекулярных механизмов старения Института цитологии и генетики Федерального исследовательского центра Сибирского отделения Российской академии наук, г. Новосибирск
	Салмина Алла Борисовна – доктор медицинских наук, г.н.с., заведующая лабораторией нейробиологии и тканевой инженерии, заместитель директора Института мозга ФГБНУ «Российский центр неврологии и нейронаук», профессор, член-корреспондент Российской академии наук, г. Москва
Ведущая организация:	Федеральное государственное бюджетное учреждение науки Институт теоретической и экспериментальной биофизики Российской академии наук, г. Москва.

Защита диссертации состоится «24» декабря 2026 года в 13.00 часов на заседании диссертационного совета Д 24.2.340.06 при Национальном исследовательском Нижегородском государственном университете им. Н.И. Лобачевского по адресу: 603022, г. Нижний Новгород, проспект Гагарина, д 23, корп. 2.

С диссертацией можно ознакомиться в Фундаментальной библиотеке Нижегородского государственного университета им. Н.И. Лобачевского и на сайте: https://diss.unn.ru/files/2026/1688/diss-Klimenko-1688.pdf.

Автореферат разослан « » ноября 2026 года

Ученый секретарь
диссертационного совета
кандидат биологических наук — Черкасова Елена Игоревна

ОБЩАЯ ХАРАКТЕРИСТИКА РАБОТЫ

Актуальность исследования

Ежегодно 1,6 миллиона человек во всем мире переносят черепно-мозговую травму (ЧМТ) легкой степени, которая, даже при отсутствии грубых морфологических дефектов, нередко ассоциирована с отсроченными когнитивными нарушениями и проявляющимися расстройствами памяти (Sandsmark, et al., 2017), что приводит к существенному снижению качества жизни и является актуальной проблемой современной физиологии и медицины (Peplow et al., 2021).

В структуре нейрохирургической помощи при травматических повреждениях и нейродегенеративных процессах, включая опухолевые заболевания, доминирующим вмешательством остается резекция патологического очага с последующей реконструкцией тканевого дефекта. Однако в посттравматическом периоде или на фоне хронического течения патологии неизбежно развивается нейровоспаление, формирующее пул вторичных реакций. Патофизиологический каскад этих явлений включает реактивный глиоз, гиперпродукцию провоспалительных медиаторов в паренхиме и рекрутирование эффекторных клеток периферического иммунитета, что усугубляет изначальное повреждение (Zhao et al., 2017, Chew and Danti, 2017; Eslahi et al., 2021).

Одним из методов коррекции последствий травмы головного мозга может выступать тканезаместительная терапия с использованием биоинженерных конструкций - скаффолдов, которые обеспечивают локальное восстановление архитектоники нервной ткани. Ключевым преимуществом данных конструкций является возможность тонкой настройки их физико-химических свойств и интеграции биологически активных молекул, что превращает скаффолды не просто в каркас для клеточной адгезии, но и в эффективную систему пролонгированной доставки биологически активных веществ.

Наиболее перспективным материалом для создания нейросовместимых скаффолдов является гиалуроновая кислота (ГК). В ряду биополимеров, пригодных для этих целей, ГК занимает особое положение, обусловленное ее статусом основного структурного гликозаминогликана внеклеточного матрикса головного мозга. ГК выступает в качестве активного участника сигнальных каскадов, регулирующих деление и фенотипическую дифференцировку нейральных предшественников. Это обеспечивает высокую аффинность к тканям центральной нервной системы (Jensen et al., 2020).

В последнее время особый интерес исследователей сосредоточен на фотополимеризуемых гидрогелях на основе метакрилированной ГК, характеризующихся широким диапазоном модуляций упруго-вязких свойств и универсальностью в отношении комбинирования с иными биоматериалами. Это позволяет получать скаффолды с прогнозируемой скоростью биодеградации, синхронизированной с репаративными процессами в нервной ткани (Savelyev et al, 2018; Spater et al, 2020).

В области репаративных исследований наблюдается тенденция к разработке гибридных биоинженерных конструкций, объединяющие скаффолды и иммобилизованные биоактивные лиганды. Подобные платформы обеспечивают биомиметическую и биоразлагаемую физическую поддержку тканей, а также активируют биологические сигналы для модуляции репарации, что способствует усилению восстановления морфофункциональной организации нейрон-глиальных взаимодействий (Zhang, Yu, 2025).

Ключевая роль в реализации нейропротекторного потенциала подобных систем отводится эндогенным нейротрофическим факторам, среди которых особый интерес вызывают нейротрофический фактор мозга (BDNF) и глиальный нейротрофический фактор (GDNF). Эти белки выполняют широкий спектр функций ЦНС: являются регуляторами

синаптической пластичности и нейрогенеза, принимают непосредственное участие в адаптации и выживании нервных клеток при ряде патологий, включая ишемию, гипоксию и другие нейродегенеративных процессы (Skaper, 2018, Walker, Xu, 2018, Mitroshina et al., 2019, Mitroshina et al., 2020, Liu Jet al., 2023, Stansberry, Pierchala, 2023, Geoges, Das, 2023). Несмотря на широкий спектр применения данных нейротрофических факторов вопрос об их доставки к месту травмы остается в разработке. Несмотря на широкий терапевтический потенциал BDNF и GDNF, критическим ограничением их применения в клинике остается нерешенность проблемы эффективной таргетной доставки этих молекул к очагу повреждения, что обусловливает актуальность разработки новых подходов в данном направлении.

Использование скаффолдов в тканезаместительной терапии возможно и с терапевтическими веществами. Перспективной мишенью для локальной имплантации конструкций-носителей с тераностическими агентами служит инициальная опухоль. Важной задачей выступает обеспечение адресной доставки цитостатиков, позволяющей поддерживать терапевтическую концентрацию препарата непосредственно в зоне поражения и тем самым нивелировать системную токсичность классической химиотерапии. Подобный стратегический подход, потенцирует эффективность противоопухолевого лечения и способствует сохранению целостности окружающей нервной паренхимы, что снижает повреждение здоровых тканей (Eslahi et al., 2021, Yang et al., 2025). Особого внимания заслуживает оценка действия цитостатика и продуктов деградации гиалуронового скаффолда на микроокружение формирующейся глиальной опухоли, что может определять как противоопухолевую эффективность, так и безопасность предлагаемого подхода.

Цель и основные задачи исследования:

Целью исследования является изучение влияния 3D скаффолдов на основе метакрилированной гиалуроновой кислоты с различными биологически активными соединениями на репаративный потенциал и функциональную активность головного мозга мышей.

Для достижения поставленной цели был сформулирован ряд задач:

1. Изучить биосовместимость 3D скаффолдов на основе гиалуроновой кислоты с нервной тканью головного мозга *in vivo*;
2. Исследовать роль нейротрофических факторов BDNF и GDNF в составе скаффолдов в механизмах репарации ткани головного мозга, а также в восстановлении двигательной активности и когнитивных функций животных после ЧМТ;
3. Выявить влияние скаффолдов с темозоломидом на торможение развития опухолевого процесса в ткани головного мозга и поведенческий фенотип животных.

Научная новизна:

Впервые в условиях *in vivo* показано, что применение скаффолдов на основе метакрилированной гиалуроновой кислоты в экспериментальной модели черепно-мозговой травмы способствует сохранению моторных и когнитивных функций животных в посттравматическом периоде. Принципиально значимым результатом явилась верификация возможности использования указанных конструкций в качестве платформы для адресной доставки терапевтических молекул, в частности нейротрофических факторов BDNF и GDNF. Сравнительный анализ репаративной эффективности выявил потенциал скаффолдов, насыщенных GDNF, что сопровождалось статистически значимым уменьшением выраженности некротических изменений и перифокального отека, а также сохранением гистоархитектоники нервной ткани в перифокальной зоне повреждения.

В работе впервые продемонстрирована возможность использования состоятельность

гиалуроновых скаффолдов с цитостатическим агентом в условиях опухолевой прогрессии. Установлено, что локальное депонирование носителей, содержащих противоопухолевый препарат, непосредственно в зону активно пролиферирующего новообразования сопровождается регрессией опухолевого роста.

Теоретическая и практическая значимость:

Полученные в работе Клименко М.О. данные об использовании 3D скаффолдов на основе метакрилированной гиалуроновой кислоты на репарационный потенциал ткани головного мозга *in vivo* расширяют теоретические знания о механизмах взаимодействия трансплантата и нервной ткани головного мозга, а также имеют практическое применение для разработки тканезамещающих технологий при лечении посттравматических расстройств. Снижение неврологического дефицита и реконсолидация памяти у животных, а также поддержание нервной ткани в зоне травмы с помощью скаффолда при воздействии на мозг нейротрофических факторов, являются важными параметрами успешной репарации. Установлено, что локальное длительное депонирование цитостатика темозоломида в составе скаффолда обладает значимым противоопухолевым потенциалом, проявляющимся в торможении развития глиомы в экспериментальной модели *in vivo.* Разработанные Марией Олеговной методологические подходы и полученные результаты используются в учебном процессе ИББМ.

Основные положения, выносимые на защиту:

- Скаффолды на основе метакрилированной гиалуроновой кислоты обеспечивают сохранение неврологических и когнитивных функций при черепно-мозговой травме, реализуя нейропротекторный эффект через активацию BDNF- и GDNF-опосредованных механизмов репарации;
- Локальная доставка темозоломида в низких концентрациях в составе скаффолда эффективно тормозит развитие глиомы и поддерживает морфофункциональную целостность нервной ткани, демонстрируя тераностический потенциал разработанной системы.

Личный вклад автора:

Автор лично участвовал в проведении работы навсех этапах экспериментального исследования, обработке и интерпретации полученныхрезультатов диссертации. Так же совместно с соавторами принимал участие в написании научных статей, докладов и апробации результатов исследования на семинарах и конференциях.

Достоверность научных результатов:

Достоверность научных результатов подтверждается воспроизводимостью экспериментальных данных и надёжностью использования экспериментальных методов исследования, а также аргументами и выводами, основанными на научных результатах, совпадают с результатами независимых исследований в литературе.

Апробация работы:

Основные результаты работы были представлены на международных и российских мероприятиях: XXI Зимняя молодежная школа ПИЯФ по биофизике и молекулярной биологии (24 - 29 февраля 2020, Курчатовский институт, Санкт-Петербург), 73-я всероссийская с международным участием школа-конференция молодых ученых «Биосистемы: организация, поведение, управление» (28 - 30 октября 2020, Нижний Новгород), международной конференции Volga Neuroscience Meeting 2021 (Нижний Новгород, 2021)., 77-я всероссийская с международным участием школа-конференция молодых ученых «Биосистемы: организация, поведение, управление» (15

– 19 апреля, 2024, Нижний Новгород), 78-я всероссийская с международным участием школа-конференция молодых ученых «Биосистемы: организация, поведение, управление» (14 – 18 апреля, 2025, Нижний Новгород), 79-я всероссийская с международным участием школа-конференция молодых ученых «Биосистемы: организация, поведение, управление» (24 – 28 марта, 2026, Нижний Новгород) и др.

Публикации:

По теме диссертации опубликовано 14 работ, из них 4 статьи в рецензируемых научных изданиях (Web of Science, Scopus), рекомендованных перечнем ВАК, 14 тезисов в сборниках всероссийских и международных конференций. Получен патент на изобретение "Способ in vivo определения биосовместимости скаффолдов для нейротрансплантации", номер RU2021137181A от 16.12.2021.

Структура и объем диссертации:

Диссертация включает введение, обзор литературы, описание материалов и методов исследований, результаты и их обсуждение, заключение, выводы и список литературы. Работа изложена на 106 страницах и содержит 21 рисунок и 5 таблиц. Список литературы содержит 158 источников.

Благодарности:

Автор выражает благодарность за разработку трехмерных биоинженерных конструкций скаффолдов на основе метакрилированной гиалуроновой кислоты Савельеву А.Г., Хайдукову Е.В., Звягину А.В. и лаборатории лазерной биомедицины ФНИЦ “Кристаллографии и фотоники” РАН.

ОСНОВНОЕ СОДЕРЖАНИЕ РАБОТЫ

Объекты и методы исследования

Экспериментальные исследования на модели черепно-мозговой травмы выполнены на половозрелых самцах мышей линии C57Bl/6 в возрасте 3–4 месяцев. Содержание животных осуществлялось в условиях вивария Национального исследовательского Нижегородского государственного университета им. Н.И. Лобачевского при стандартном световом и температурном режиме, со свободным доступом к воде и пище.

Все экспериментальные процедуры проводились в соответствии с приказом Министерства здравоохранения Российской Федерации № 708н (от 23 августа 2010 года), в котором описаны правила содержания и использования лабораторных животных, а также с директивой Европейского парламента 2010/63/EU (от 22 сентября 2010 года) о защите животных, используемых в научных целях. Процедуры также были одобрены Комитетом по биоэтике Нижегородского государственного университета имени Н. И. Лобачевского (протокол № 44 от 16 октября 2020 года).

Воспроизведение черепно-мозговой травмы проведено с помощью модели свободного падения груза. Животных анестезировали внутрибрюшинным введением Золетила 100 (70 мг/кг, Virbac Sante Animale, Франция) и Хиланита (0,02 мг/кг, НИТА-ФАРМ, Россия). Трепанация черепа (размером 2х2 мм) была выполнена в правом полушарии рядом с центральным швом, правее от пересечения лямбды и брегмы (ML=-2mm; AP=-2mm) (рис.1А), с помощью тонкого сверла, оставив твердую мозговую оболочку неповрежденной (Jiasong, et al., 2009). Место удара размещалось под пластиковой полой стойкой высотой 0,80 м. Внутри стойки располагался груз с тупой поверхностью массой 4 грамма.

В посттравматический период на 7 сутки проводилось удаление поврежденной ткани коры головного мозга, и имплантация скаффолдов на основе метакрилированной гиалуроновой кислоты. Напечатанные образцы представляют собой пятислойные решетки (4,3 × 4,3 мм толщиной 1 мм) с периодом 540 мкм (рис.1Б). На втором этапе исследования

были нагружены рекомбинантными человеческими белками нейротрофического фактора GDNF и BDNF (rhBDNF, 248-BDB R&D Systems, rhGDNF, 212-GD, R&D Systems, США) 100 нг/скаффолд (рис.2).

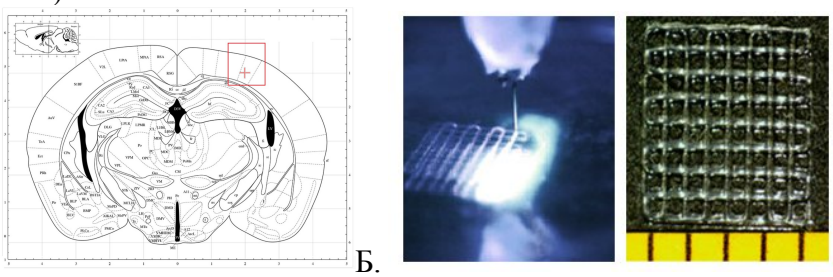

Рисунок 1. А. Стереотаксическое расположение очага ЧМТ; Б. Фотоотверждение 3D скаффолда, и структура скаффолда на подложке

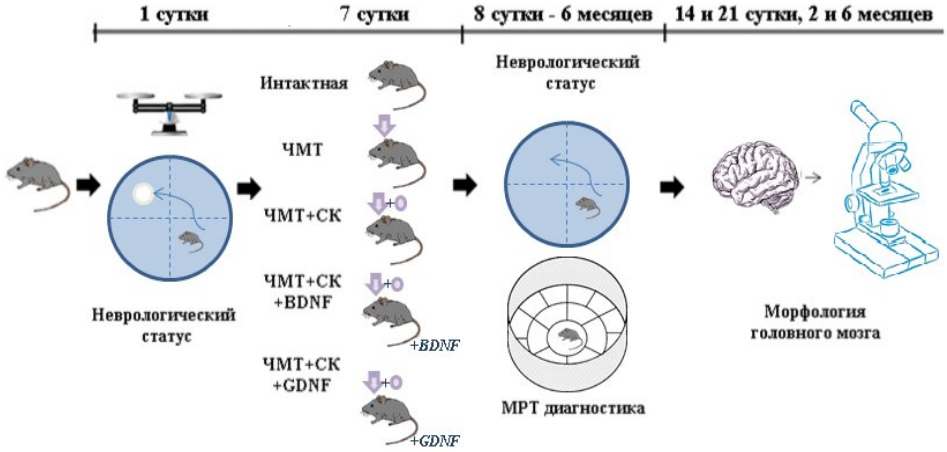

Рисунок 2. Схема эксперимента оценки эффективности скаффолда с добавлением нейротрофических факторов BDNF и GDNF при ЧМТ

Ортотопическая трансплантация клеток глиомы GL261 (3×10^4 клеток в 2 мкл PBS) и последующая трансплантация скаффолда проводилась в правое полушарие в мозговую ткань на глубину примерно 2±0,5мм. Животное было зафиксировано в стереотаксической рамке. Заранее было сформировано трепанационное окно. Скаффолд был нагружен цитостатическим препаратом темозоломидом (ТМЗ) с результирующей концентрацией активного вещества 0,67% (рис.3).

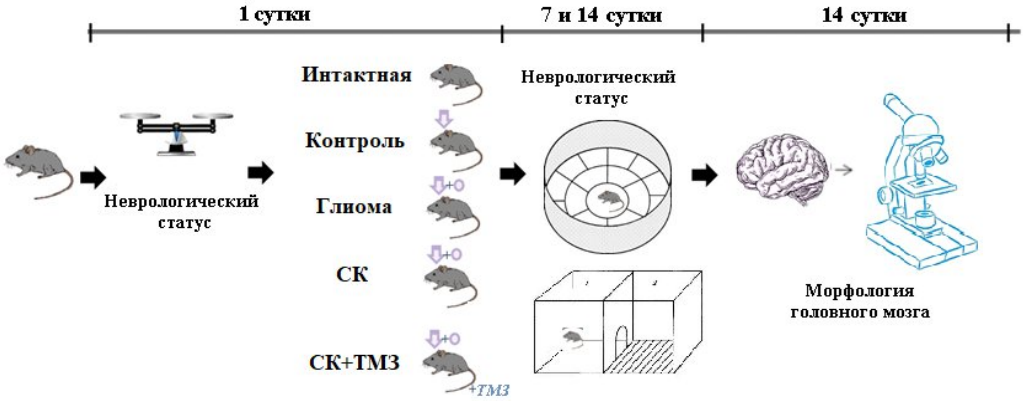

Рисунок 3. Схема эксперимента оценки эффективности скаффолда с добавлением темозоломида при модели глиомы

На каждом этапе работы использовали трехмерные скаффолды-конструкции, основой которых служит метакрилированная гиалуроновая кислота, обработанная

фотоотверждаемой композицией (Savelyev et al., 2017). Структуры изготавливали методом экструзионной печати. Для оптимизации механических свойств гидрогелей добавляли нетоксичный линейный полимер ПЭГ-ДА. Экспонирование проводили УФ-светом на длине волны 365 нм при интенсивности 16 мВт/см².

Общую двигательную и ориентировочно-исследовательскую активность экспериментальных животных исследовали с помощью установки Open Field (OpenField LE800S; Panlab Harvard Apparatus, Испания). Результаты регистрировали и анализировали в программе Smart 3.0.03 (Panlab Harvard Apparatus, Испания; Stoelting, США).

Тест «водный лабиринт Морриса» использовали для оценки пространственного обучения и памяти. Животному необходимо обнаружить и запомнить местоположение затопленной платформы, используя визуальные ориентиры (Faden et al., 1999; Fox et al., 1998). Обучение животного проводили в течение 5 сеансов по 60 секунд 3 раза; между сеансами выдерживали 24-часовой интервал.

Тест УРПИ оценивает скорость выработки рефлекса пассивного избегания. Животное помещают в светлый отсек камеры. После перехода в темный отсек подают электрический ток (0,3–0,6 мА) в течение 5 секунд, затем мышь возвращают в клетку. Продолжительность первого обучающего тестирования составляет 180 секунд. Для оценки сохранности памятного следа через 48 часов проводят повторное тестирование без подачи тока с регистрацией латентного периода перехода в темный отсек.

Для гистологических исследований мозг фиксировали в 10% растворе формалина. Согласно протоколу, образцы выдерживали в спиртах и ксилолах и заливали в парафин. Мозг разрезали на срезы толщиной 5 мкм на ротационном микротоме Thermo Fisher Scientific HM 340E (Германия) и помещали на предметные стекла. Срезы окрашивали гематоксилин-эозиновым методом (Aslani et al., 2020). Образцы исследовали с помощью светового микроскопа Zeiss Primo Star (Германия) со встроенной камерой Axio CamMRc (Zeiss, Германия).

Шкала оценки неврологического дефицита применялась для анализа неврологического состояния и степени сенсомоторных расстройств животных (Mishchenko et al., 2022). По этой шкале 7–10 баллов расценивают как выраженное повреждение, 4–6 баллов — как умеренное, 1–3 балла — как легкое. В данном исследовании использовали шкалу Гарсия, где максимальный балл — 18 (нормальное состояние), а минимальный — 3 балла.

Для получения объемных и послойных изображений головного мозга методом магнитно-резонансной томографии использовали высокопольный томограф Agilent Technologies DD2-400 9.4 T (400 MHz) (Англия) с объемной катушкой M2M (H1). Послойные срезы во фронтальной плоскости с получением T1- и T2-томограмм, взвешенных по протонной плотности, выполняли с применением импульсной последовательности MGEMS (multi gradient echo multi slice) и сигнальной последовательности SEMS + diffusion (spin echo multi slice). Для обработки результатов использовали программу ImageJ.

Статистический анализ проводили с помощью GraphPad Prism (v.9.0). Количественные данные представлены как среднее значение ± стандартная ошибка среднего (SEM). Для проверки нормальности распределения применяли критерий Шапиро–Уилка. Различия между двумя независимыми группами оценивали с помощью U-теста Манна–Уитни. Различия считали значимыми при $p < 0,05$.

Результаты и их обсуждение

1. Оценка эффективности скаффолда после моделирования ЧМТ

На первом этапе исследования был проведен анализ нескольких вариантов материала наиболее пригодного для нейротрансплантации. Образцы содержали в своем составе метакрилированную ГК (11.1 – 20%), полиэтиленгликоль диакрилат - (2.5%) и рибофлавин мононуклеотид (0.0004%). Растворение композиции 1 (СК1) проводили в изотоническом растворе для инъекций 0,9% NaCl. Растворение композиции 2 (СК2) проводилось в 2%-ом растворе коллагена.

При оценке неврологического статуса на начальном этапе эксперимента имплантация как скаффолда СК1, так и СК1 сопровождалась достоверными ($p<0,05$) двигательными нарушениями, клинически проявлявшимися в виде выраженных хватательного и защитного рефлексов (рис. 4). Вместе с тем, к 7-м суткам постоперационного периода наблюдалась отчетливая дифференциация поведенческих реакций в зависимости от типа имплантата. В группе СК1 регистрировалось повышение общей двигательной активности, при этом рефлекс вытягивания передних конечностей достигал значений, сопоставимых с показателями интактных животных. В группе СК2, напротив, отмечался стойкий гипервозбудимый синдром, характеризующийся агрессивностью и повышенной моторной реактивностью животных.

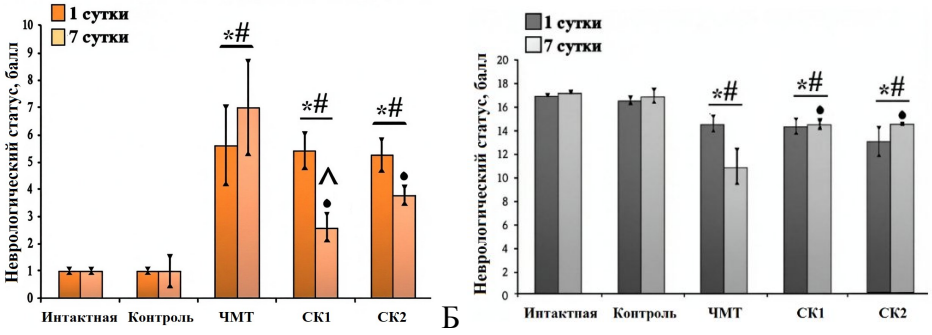

Рисунок 4. (А) Оценка неврологического дефицита и (Б) тест Гарсия на 7 сутки имплантации скаффолда. * - относительно группы интактная, # - относительно группы контроль, · - относительно ЧМТ, критерий Манна-Уитни($p<0,05$), ^ - относительно 1 суток, $p < 0,05$, критерий Вилкоксона

В группе с ЧМТ на гистологических образцах выявил характерные морфологические изменения: преобладание внеклеточного матрикса над паренхиматозными клеточными элементами коры, выраженный перицеллюлярный и периваскулярный отек, а также множественные очаги некроза в зоне первичного повреждения (рис. 5, табл. 1). Клеточный пул был представлен преимущественно звездчатыми и полигональными формами. Обнаруженные морфологические изменения согласуются с литературными данными (Kaur, Sharma, 2018, Geoges, Das, 2023).

На 7-е сутки после имплантации скаффолда СК1 отмечена его выраженная биодеградация, сопровождающаяся регрессом некротических и отечных явлений по сравнению с группой ЧМТ, при этом клетки приобретали преимущественно округлую морфологию. В группе СК2, напротив, регистрировались обширные некротические изменения, стойкий периваскулярный и перицеллюлярный отек при отсутствии визуализируемых фрагментов трансплантата к указанному сроку. Поэтому СК2 не пригоден для реализации функции цитоподдержания нервной ткани в условии ЧМТ.

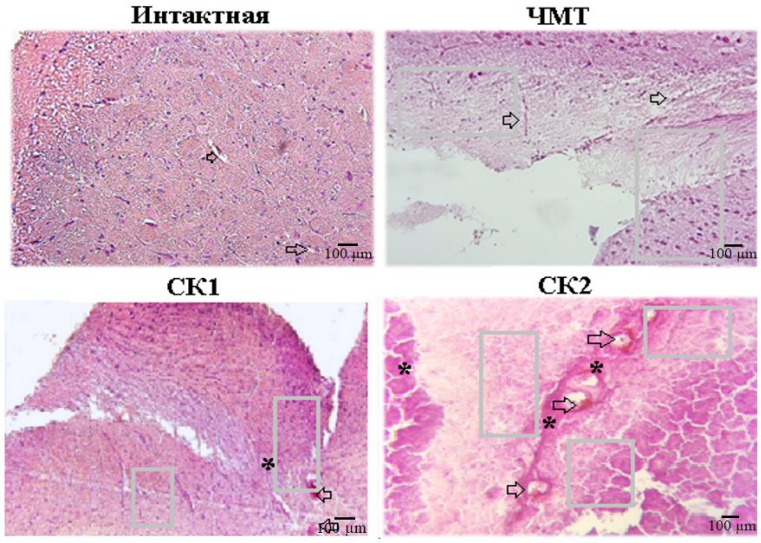

Рисунок 5. Репрезентативные гистологические образцы коры головного мозга мышей на 7 сутки после черепно-мозговой травмы и трансплантации скаффолдов. Окраска гематоксилин-эозином, ув. х10 *- глиальный рубец, серый прямоугольник – скопление некротических клеток, стрелочка – периваскулярный отек и участки кровоизлияния

Ввиду выявленных ограничений скаффолдов СК1 и СК2, была разработана композиция СК3 на основе метакрилированной гиалуроновой кислоты с повышенным содержанием рибофлавина, обеспечивающим пролонгированную стабильность имплантата в условиях нейротрансплантации.

Через 7 суток после имплантации СК3 оценка неврологического статуса по шкале Гарсия выявила статистически значимые различия с группой животных с ЧМТ ($p<0,05$). При этом регистрируемый неврологический дефицит соответствовал легкой степени тяжести и клинически проявлялся транзиторным снижением проприоцептивной чувствительности, умеренной гипоактивностью и редукцией сгибательного рефлекса задних конечностей (рис. 6).

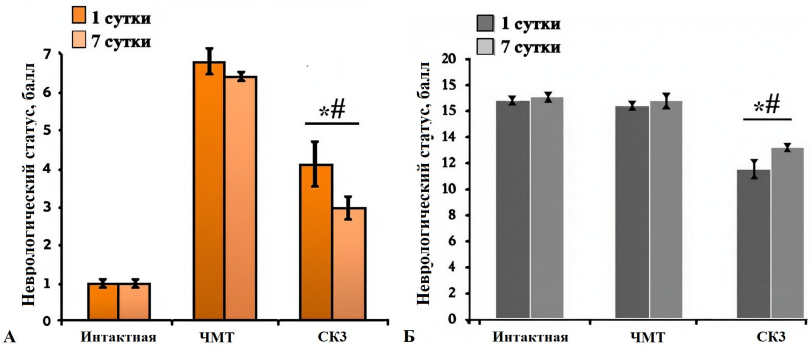

Рисунок 6. (А) Оценка неврологического дефицита и (Б) тест Гарсия на 7 сутки имплантации скаффолда, *- относительно группы интактная, #- относительно ЧМТ, критерий Манна-Уитни ($p<0,05$)

При морфологической оценке на 7-е сутки посттравматического периода зарегистрирована активная клеточная инвазия в структуру СК3 (рис. 7, табл. 1). Репаративная активность подтверждалась идентификацией клеток с гипертрофией ядер, их периферической локализацией, а также бинуклеарных нейронов, совокупная доля которых в стандартных полях зрения достигала 30%. Поверхность скаффолда характеризовалась присутствием как отдельных мультиполярных клеток, так и конгломератов клеточных элементов.

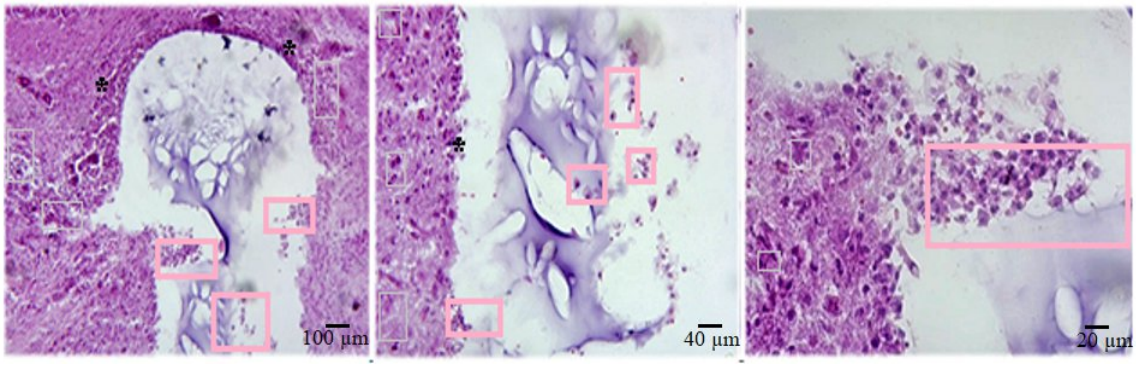

Рисунок 7. Репрезентативные гистологические образцы коры головного мозга мышей на 7 сутки после черепно-мозговой травмы и трансплантации скаффолдов. Окраска гематоксилин-эозин, ув. x10 x20 x40 соответственно. *- глиальный рубец, серый прямоугольник – скопление видоизмененных клеток, розовый прямоугольник – скопление клеток на поверхности СК

Таблица 1: Морфометрические показатели ткани головного мозга после трансплантации СК на 7 сутки (M±SEM)

Тип измерения /Группа	d кл., µm	ПЦО, µm	ПВО, µm	Кол-во видоизм. кл.
Интактная	8,8±0,2	1,1±0,1	1,3±0,2	4,1±0,3
ЧМТ	11,5±0,1*	3,2±0,3*	3,7±0,1*	10,5±0,4*
СК 1	10,5±0,3	2,6±0,1*	3,1±0,2*	7,6±0,6
СК 2	10,9±0,2*	2,8±0,2*	3,4±0,1*	10,2±1,2*
СК 3	9,2±0,4	2,5±0,1*	3,1±0,4*	8,1±1

d кл. – среднее значение диаметра клетки, ПЦО – среднее значение перицеллюлярного отека, ПВО – среднее значение периваскулярного отека, кол-во видоизм.кл. - среднее количество видоизмененных клеток. * -относительно группы интактная, критерий Манна-Уитни($p<0,05$)

Совокупность полученных данных позволяет заключить, что скаффолд СК3 обладает оптимальными биофизическими и биологическими свойствами: умеренная скорость деструкции сочетается с выраженной адаптивностью нервной ткани к скаффолду, минимальной воспалительной реакцией и отсутствием деструктивного воздействия на интактные ткани. Благодаря способности сохранять структурную целостность зоны повреждения и восполнять дефицит объема, имплантируемый скаффолд создает благоприятные условия для поддержания и нормализации функционального статуса нервных клеток. Перечисленные характеристики обусловили целесообразность применения СК3 на последующих этапах экспериментального моделирования.

2. Оценка эффективности скаффолда с нейротрофическими факторами BDNF и GDNF после моделирования ЧМТ

На следующем этапе работы была проведена оценка регенерационного потенциала нейротрофических факторов BDNF и GDNF при моделировании черепно-мозговой травмы (рис.2).

Использование скаффолдов снижало риск развития тяжелых неврологических нарушений (рис.8). К 21-м суткам после имплантации значения неврологического дефицита у мышей в группах ЧМТ+СК, ЧМТ+СК+BDNF и ЧМТ+СК+GDNF составили 5,4 ± 0,3, 5,2 ± 0,4 и 5,6 ± 0,2 соответственно, что было достоверно ниже, чем значения в контроле (6,7 ± 0,5). К 6-му месяцу наблюдения отмечена положительная динамика регресса неврологических симптомов, при этом балльная оценка во всех группах достигла уровня

лёгкого повреждения ЦНС (от 3,3 до 4,4 балла). Однако, несмотря на выраженное терапевтическое действие скаффолдов и факторов роста, восстановление не было полным: конечные показатели всех экспериментальных групп значимо превышали физиологическую норму интактных животных (2,75 ± 0,3) при уровне значимости $p < 0,05$.

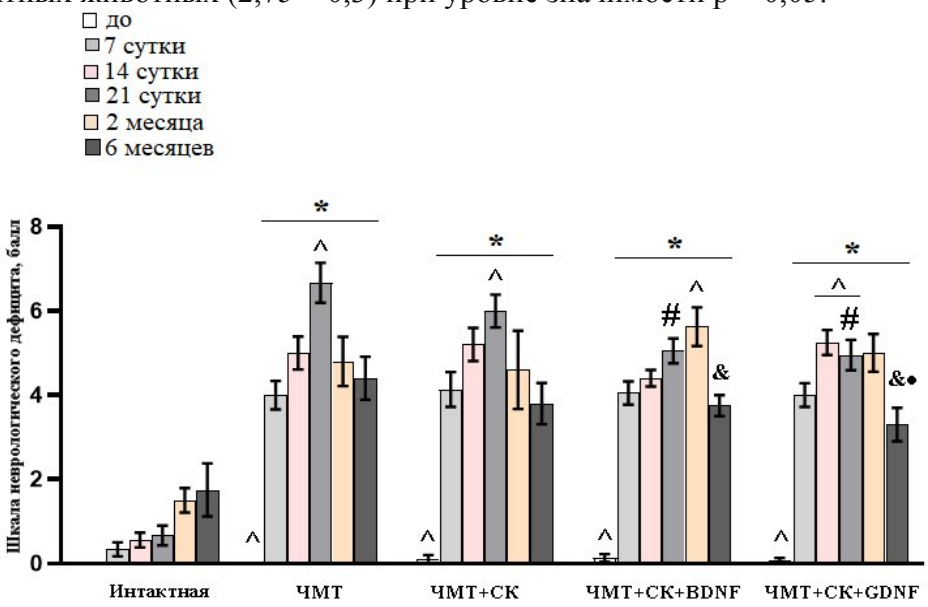

Рисунок 8**.** Оценка неврологического статуса у мышей после черепно-мозговой травмы с последующей пересадкой скаффолда. * - относительно группы интактная, # - относительно группы ЧМТ, $p < 0,05$, критерий Манна-Уитни, ^ - относительно 7 суток, · - относительно 21 суток, & - относительно 2 месяца, $p < 0,05$, критерий Вилкоксона

Анализ поведенческих реакций в тесте «Открытое поле» на 21-е сутки после трансплантации скаффолдов не выявил статистически значимых изменений ориентировочно-исследовательской активности и эмоционального статуса экспериментальных животных относительно интактного контроля (табл. 2). В группе ЧМТ зарегистрировано снижение локомоторной активности в центре арены и вертикальной двигательной активности, что коррелировало с выраженностью неврологического дефицита, обусловленного травмой. В группах ЧМТ+СК+BDNF и ЧМТ+СК+GDNF, несмотря на уменьшение числа вертикальных стоек, двигательная активность в центре арены была достоверно выше, чем в группе ЧМТ ($p \leq 0,05$), что может свидетельствовать о повышенной эмоциональной реактивности на фоне применения факторов роста.

Таблица 2: Параметры поведенческих реакций мышей в тесте «Открытое поле» на 21-й день после трансплантации скаффолда (M±SEM).

Экспериментальные группы	Горизонтальная активность		Время, проведенное в центре арены (с)	Количество вертикальных позиций	Время груминга (с)	Акты заглядывания
	Периферия	Центр				
Интактная	94,9±6,6	22,7±3,1	37,0±5,7	10,7±6,6	3,4±1,0	41,4±3,6
ЧМТ	84,5±5,9	15,4±2,4	29,6±4,5	7,9±6,6	1,9±0,9	94,9±4,0
ЧМТ+СК	96,6±7,7	24,1±4,4#	35,0±6,9	6,2±6,6	3,9±1,6	94,9±4,3
ЧМТ+СК+BDNF	97,6±14,8	26,7±3,6#	38,3±5,5	6,6±6,6	2,4±0,8	94,9±2,4
ЧМТ+СК+GDNF	95,3±7,4	25,3±2,6#	42,8±4,7#	9,8±6,6	2,9±0,9	94,9±1,7

- относительно группы ЧМТ, $p < 0,05$, тест Манна-Уитни

Отсроченное тестирование в водном лабиринте Морриса (без платформы) показало, что нейродегенеративных процессы после ЧМТ к 21 суткам и 6 месяцу снижают

воспроизведение долговременной памяти (рис. 9,10).

Анализ стратегии поиска платформы в тесте водного лабиринта Морриса показал, что у 50 % животных в группах ЧМТ и ЧМТ+СК+BDNF регистрировался отрицательный поиск (отсутствие целенаправленного движения к месту расположения платформы). В группе ЧМТ+СК+BDNF у 40 % мышей наблюдалось хаотическое плавание, однако начальный вектор движения был ориентирован в сектор, ранее содержавший платформу. Применение скаффолдов с GDNF способствовало снижению выраженности мнестических нарушений после ЧМТ: животные данной группы демонстрировали активный целенаправленный поиск платформы, отрицательный поиск не регистрировался как на 21-е сутки, так и через 6 месяцев наблюдения.

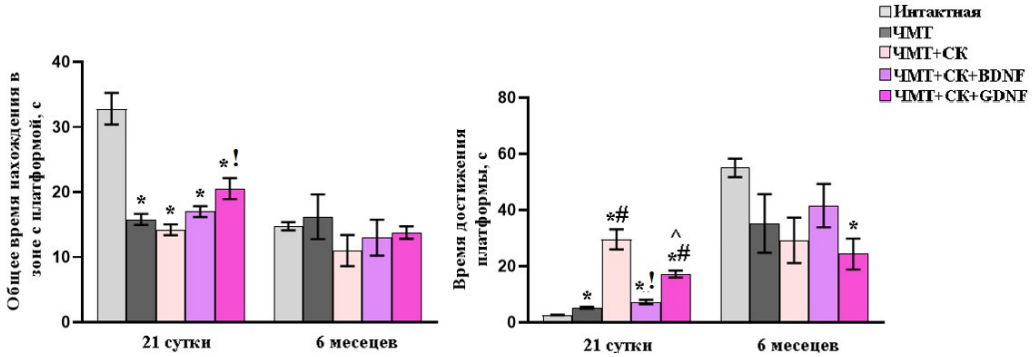

Рисунок 9. Основные стратегии поиска цели у мышей в тесте на сохранение долговременной памяти в водном лабиринте Морриса. * - относительно группы интактная, # - относительно группы ЧМТ, ! - относительно группы ЧМТ+СК, ^ - относительно группы ЧМТ+СК+BDNF, $p < 0,05$, тест Манна-Уитни

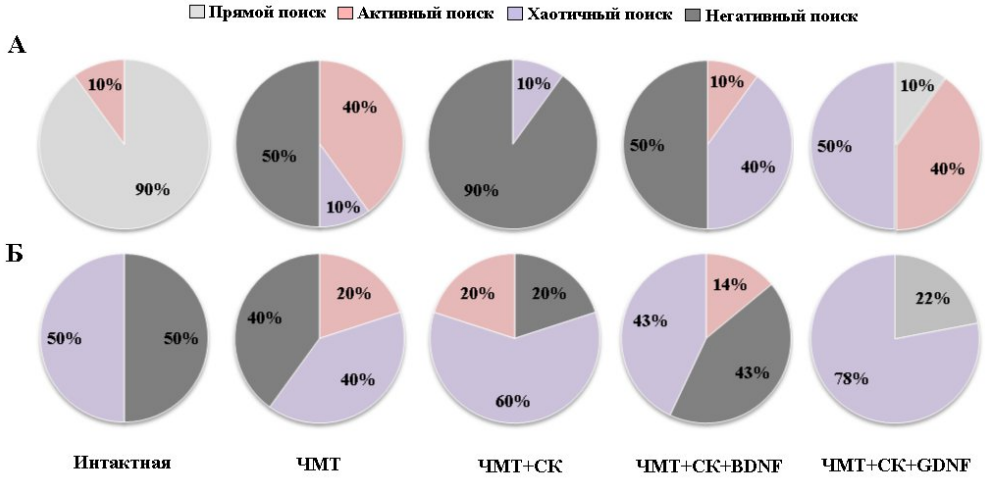

Рисунок 10. Основные стратегии поиска цели у мышей в тесте на сохранение долговременной памяти в водном лабиринте Морриса.А.21 сутки, Б.6 месяцев

Гистологический анализ показал существенные изменения морфологии коры головного мозга в посттравматическом периоде после ЧМТ на 7 сутки. (рис. 11, табл.3). На 14 сутки после ЧМТ наблюдается полная потеря структуры нервной ткани в зоне повреждения, массивный отек клеток и сосудов, обширные очаги некроза. К шестому месяцу в очаге ЧМТ наблюдается лизис нервной ткани вблизи места травмы. Слабая положительная динамика наблюдалась в группе СК. Расположения клеточных структур не плотное. Через шесть месяцев после имплантации структура тканей вокруг трансплантата

характеризовалась сильной клеточной адгезией, отмечались скопления микроглии и клеток крови. Сам скаффолд претерпел деструктивные изменения: его остаточные фрагменты определялись отдельно от нервной ткани, без интеграции с ней.

На 7-е сутки воспалительные реакции в месте повреждения в группе ЧМТ+СК +BDNF были менее выражены, чем в группе ЧМТ. В области трансплантата был выявлен незначительный глиальный рубец. К 6-му месяцу структура ткани становилась неоднородной; периваскулярный отек регрессировал, при этом стенки мелких сосудов значительно утолщались, что расценено как признак активизации репаративных процессов.

Аналогичная тенденция зарегистрирована в группе СК+GDNF. К 21-м суткам отмечено более активное формирование нейрональных связей, интенсивное ветвление отростков с образованием межклеточных спаек, а также редукция клеточного отека. Через 6 месяцев после трансплантации периваскулярный отек носил умеренный характер.

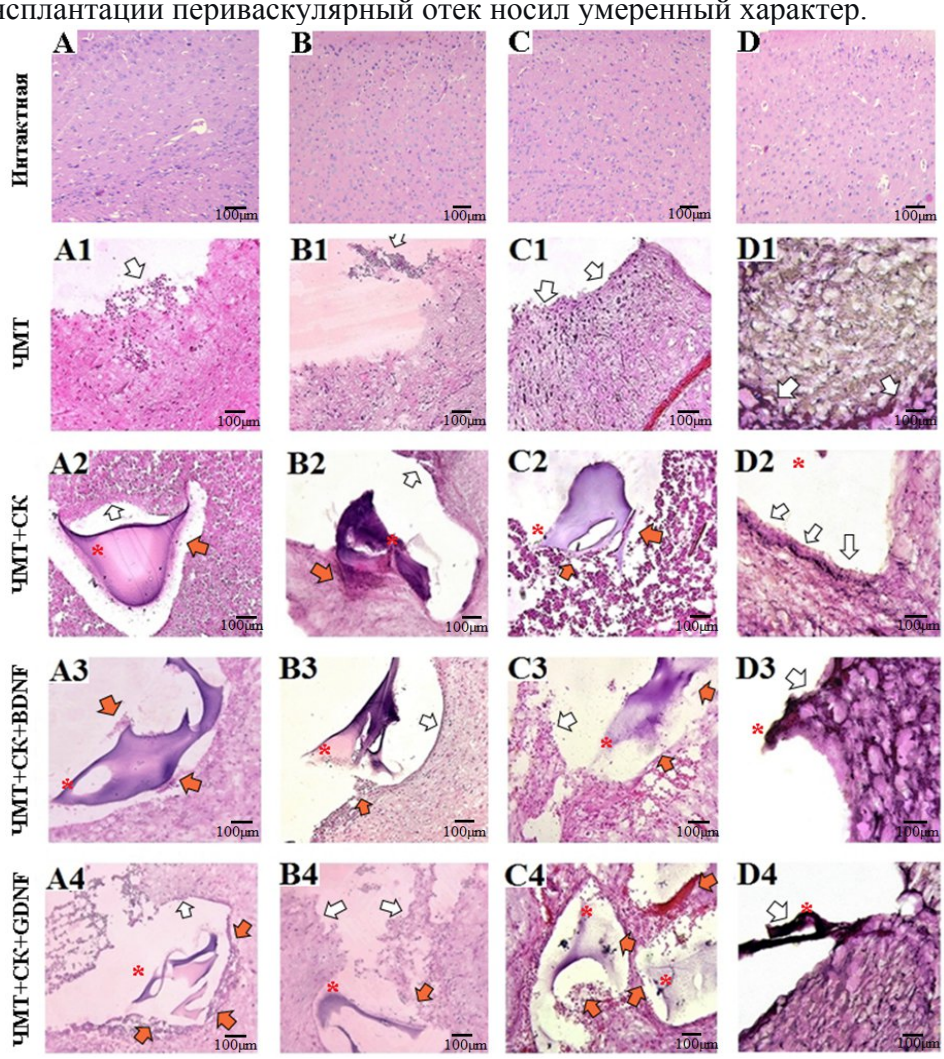

Рисунок 11. Репрезентативные гистологические образцы коры головного мозга мышей после черепно-мозговой травмы и трансплантации скаффолдов. Окраска гематоксилин-эозин, увеличение x10. A-A4: 7 дней после трансплантации, B-B4: 21 день после трансплантации; C-C4: 2 месяца после трансплантации; D-D4: 6 месяцев после трансплантации. * - скаффолд, белые стрелки – некроз и признаки воспаления, оранжевые стрелки - указывают места разрастания нервной ткани по направлению к каркасу.

Таблица 3: Морфометрические показатели ткани головного мозга после трансплантации СК (M±SEM)

Тип измерения	d кл., μm		ПЦО, μm		ПВО, μm		Кол-во видоизм. кл.	
Временной интервал/ Группа	7 сутки	6 месяцев	7 сутки	6 месяцев	7 сутки	6 месяцев	7 сутки	6 месяцев
ЧМТ	11,5±0,1	10,7±0,4	3,1±0,3	3,3±0,4	4,5±0,1	4,3±0,2	10,5±0,4	9,4±0,3
ЧМТ+СК	10,1±0,3	9,9±0,7	2,8±0,4	2,1±0,2	3,5±0,2	3,1±0,5	11,2±1,1	8,2±0,3
ЧМТ+СК+BDNF	10,4±0,2	9,8±0,2	3±0,2	1,4±0,1	3,4±0,9	2,2±0,3*	11,4±0,8	6,4±0,5
ЧМТ+СК+GDNF	10,5±1,1	9,6±0,6	3,2±0,4	1,3±0,1	3,5±0,1	2,3±0,2*	10,7±0,3	4,7±0,4*

d кл. – среднее значение диаметра клетки, ПЦО – среднее значения перицеллюлярного отека, ПВО – среднее значение периваскулярного отека, кол-во видоизм.кл. - среднее количество некротических клеток. * -относительно группы интактная, критерий Манна-Уитни ($p<0,05$)

МРТ-оценка выявила на 21 сутки после ЧМТ смещение тканей и выраженную диффузию, что свидетельствует о наличии некротических масс и отека в очаге поражения. (рис.12). В группе ЧМТ+СК на МРТ-изображениях отмечался активный контакт конструкции с нервной тканью. к 6-му месяцу наблюдения каркас смещался в глубь паренхимы мозга.

В группе СК+BDNF после имплантации на МРТ-снимках наблюдалось снижение количества жидкости в месте поражения, а два поврежденных участка мозга сближались в месте трансплантации. Через два месяца - каркас стянул всю нервную ткань и заполнил оставшуюся поврежденную область. Через 6 месяцев проявления травматического и постимплантационного повреждения были минимальны: на поверхности сенсомоторной коры определялись лишь локальные неровности контура, тогда как в глубоких слоях фрагменты каркаса визуализировались неотчетливо, без признаков воспалительной инфильтрации.

В группе ЧМТ+СК+GDNF через два месяца после моделируемой ЧМТ отмечена анатомическая регенерация нервной ткани и заполнение пустот в месте повреждения. Полное срастание тканей в поврежденной области было зафиксировано через шесть месяцев после имплантации скаффолда.

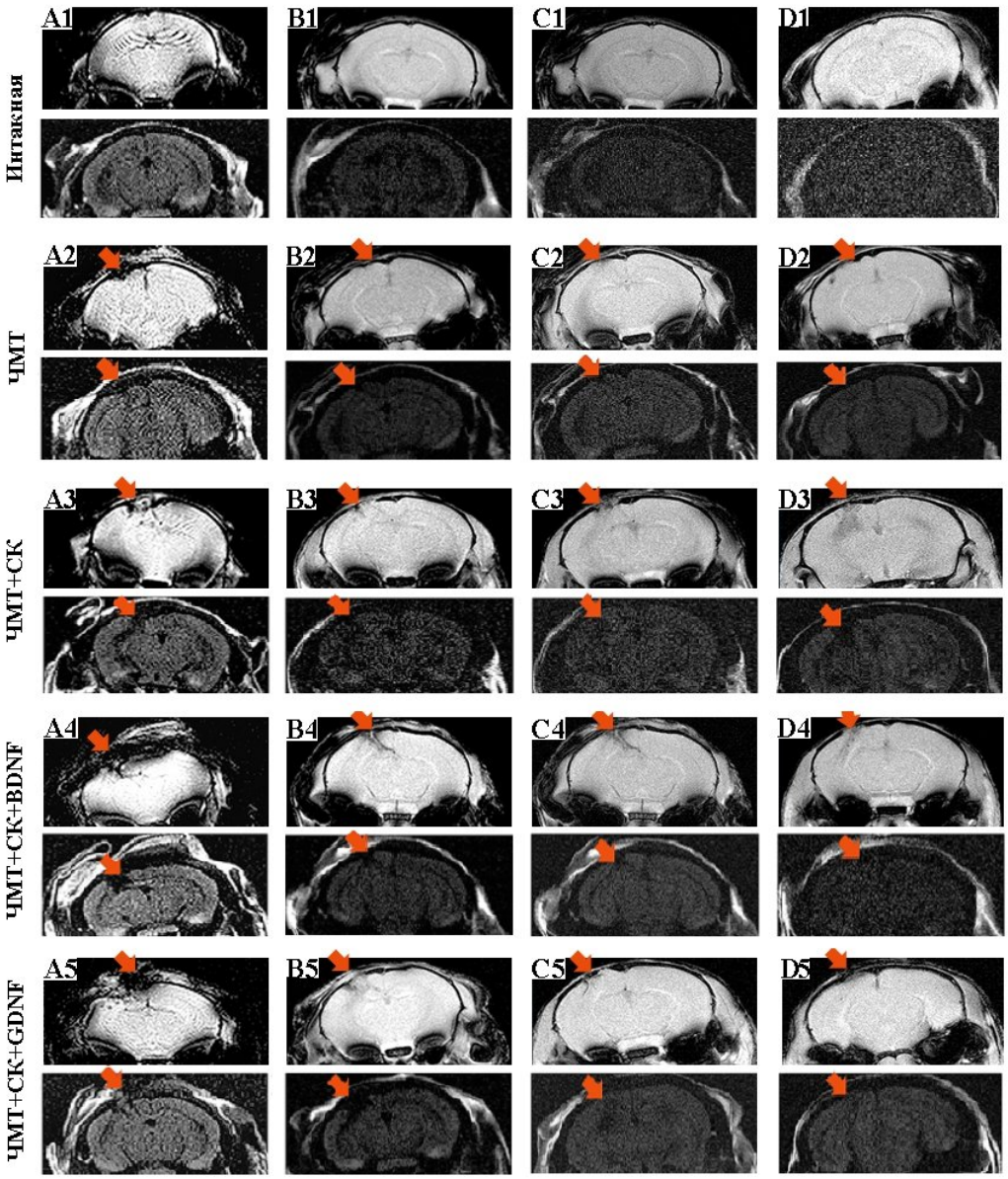

Рисунок 12. Репрезентативные МРТ-изображения: верхние снимки (MGEMS) и нижние симки (SEMS + diffusion) мозга мышей после моделирования черепно-мозговой травмы и трансплантации каркасов. A1-A5: 7 дней после трансплантации, B1-B5: 21 день после трансплантации; C1-C5: 2 месяца после трансплантации; D1-D5: 6 месяцев после трансплантации. Оранжевая стрелка – место формирования ЧМТ и трансплантации СК

Таким образом, в экспериментальном исследовании была подтверждена биосовместимость скаффолдов на основе метакрилированной гиалуроновой кислоты. Невысокие показатели неврологического дефицита, формирование спаек нервной ткани, низкие показатели некротических элементов и устойчивое формирование долговременной памяти показывают наибольшую эффективность скаффолдов с GDNF. В дальнейшем данные 3D каркасы, на основе метакрилированной гиалуроновой кислоты могут применяться для морфологического и функционального восстановления нервной ткани после травмы и служить платформой для локальной транспортировки различных терапевтических агентов.

3. Оценка биосовместимости скаффолда с темозоломидом

Скаффолд может выступить в качестве метода доставки лекарственных средств. С подобной проблемой сталкиваются при лечении глиомы. В условиях, когда стандартный протокол лечения предполагает первичное хирургическое иссечение опухоли, сопряженное с риском не радикальности резекции и последующим рисков развития рецидивов, а системная химиотерапия сопровождается выраженными побочными эффектами, снижающими качество жизни, локальная доставка цитостатиков приобретает особую актуальность.

На первом этапе работы необходимо изучить воздействие скаффолда с цитостатическим препаратом темозоломидом на нормальную нервную ткань головного мозга.

Результаты неврологического тестирования и анализа поведенческих реакций продемонстрировали достоверное снижение моторной и исследовательской активности лабораторных животных после имплантации конструкции с ТМЗ (рис. 13). Полученные данные свидетельствуют о нейротоксическом действии используемой концентрации препарата в условиях *in vivo*.

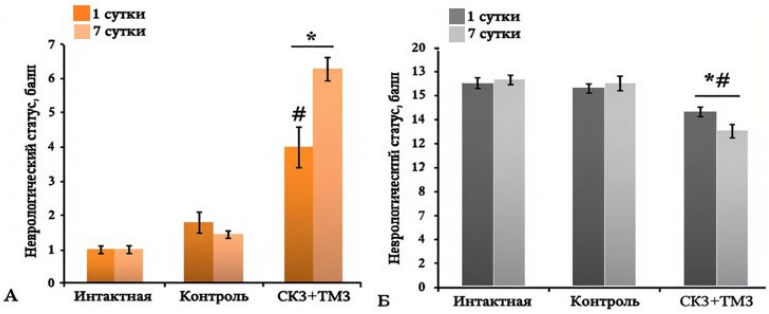

Рисунок 13. (А) Оценка неврологического дефицита и (Б) тест Гарсия. *- относительно группы интактной группы, #-относительно контроля, $p < 0,05$, критерий Манна-Уитни, .- относительно СКЗ+ТМЗ, $p < 0,05$, t-тест Вилкоксона

При гистологическом анализе образцов ткани, прилежащей к имплантированному скаффолду с темозоломидом, выявлены выраженные структурные изменения (рис. 14). В перифокальной зоне регистрируется значительная доля клеток с морфологическими признаками дегенерации: у 10–12 % от общей клеточной популяции наблюдается высокое ядерно-цитоплазматическое соотношение в сочетании с эксцентричным (периферическим) расположением ядра. Контуры нервной ткани в области контакта с матриксом характеризуются неровными, фрагментированными краями, а также визуализируются очаги некротических изменений, что в совокупности указывает на снижение клеточной жизнеспособности. На поверхности самого скаффолда адгезированы единичные клетки и малочисленные клеточные конгломераты. Присутствуют участки кровоизлияния. В ряде полей зрения отмечается периваскулярный отек (3,4 ± 0,2 мкм).

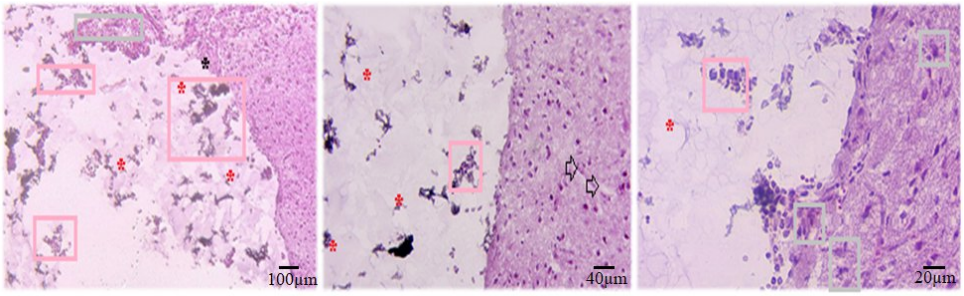

Рисунок 14. Репрезентативные гистологические образцы коры головного мозга мышей после трансплантации скаффолдов с темозоломидом. Окраска гематоксилин-эозин, ув. х10 х20 х40 соответственно. *- глиальный рубец, * - скаффолд, серый прямоугольник – скопление некротических клеток, розовый прямоугольник – скопление клеток на поверхности СК, стрелочка – периваскулярный отек

Патоморфологическая картина, характеризующаяся некротическими изменениями, снижением числа жизнеспособных клеток и активацией глиального ответа, свидетельствует о токсическом эффекте тестируемой концентрации ТМЗ в отношении нервной ткани. На основании результатов оценки тканевой совместимости на последующих этапах работы была проведена коррекция экспериментального протокола, а именно снижение содержания цитостатика в образцах скаффолда, с целью минимизации токсического воздействия на здоровые клетки микроокружения.

4. Оценка эффективности скаффолда с темозоломидом в модели глиомы

На следующем этапе исследования оценивали регенерационный и нейропротективный потенциал скаффолда, модифицированного темозоломидом, на фоне интракраниальной имплантации клеток линии глиомы GL261.

Динамическое наблюдение за неврологическим статусом (рис. 15) выявило прогрессирующее нарастание неврологической симптоматики во всех экспериментальных группах с опухолевым ростом. В группе изолированного введения клеток глиомы к 7-м суткам средний балл по шкале неврологического дефицита составил 8,4±1, с последующим увеличением до 12±1 к 14-м суткам, что соответствует тяжелой степени поражения и клинически проявлялось выраженным птозом, снижением проприоцептивной чувствительности и двигательной асимметрией.

К 14-м суткам в группах с применением скаффолда (СК) и скаффолда в комбинации с темозоломидом (СК+ТМЗ) также зафиксированы высокие показатели неврологического дефицита — 10,6±1,7 и 11,3±2,4 балла соответственно. Данные значения достоверно превышали показатели интактных животных ($p<0,05$), что указывает на сохранение выраженных нарушений. В указанных группах отмечались снижение спонтанной двигательной активности и угнетение рефлексов задних конечностей, однако динамика нарастания симптомов была менее стремительной по сравнению с группой без терапии.

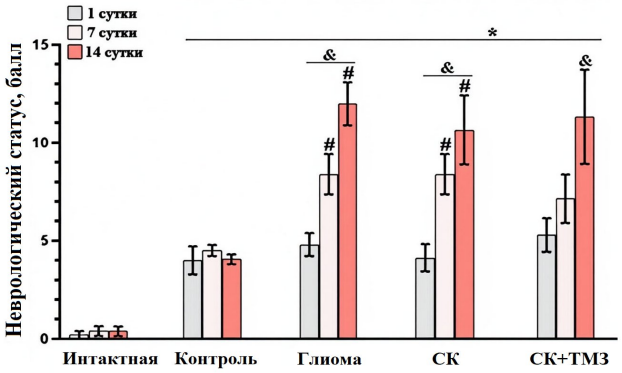

Рисунок 15**.** Оценка неврологического статуса у мышей после инокуляции клеток глиомы GL261 и имплантации скаффолдов. * – относительно группы интактная, # – относительно группы контроль, ^ – относительно группы глиома, p <0,05, тест Манна-Уитни, и & - относительно первых суток после инокуляции, p < 0,05, t-тест Вилкоксона

На 14-е сутки после имплантации скаффолдов и инокуляции клеток глиомы GL261 проведено исследование двигательной и исследовательской активности мышей в тесте «Открытое поле» (табл. 4). В контрольной группе (интактные животные) регистрировалась преимущественно циркулярная локомоция без смены вектора движения, при этом значительную часть времени животные проводили в центральной зоне арены. Аналогичный паттерн поведения наблюдался в группе с изолированным введением скаффолда (СК).

В группе с применением скаффолда, модифицированного темозоломидом (СК+ТМЗ), выявлено статистически значимое снижение двигательной активности относительно контрольных значений (p<0,05), что подтверждалось меньшим числом пересеченных квадратов. Кроме того, у животных данной группы отмечалось достоверное угнетение эмоционально-ориентировочного поведения: частота актов заглядывания и обнюхивания отверстий была значимо ниже, чем в интактной группе (p<0,05). В остальных группах достоверных изменений исследовательской активности не зафиксировано.

Таблица 4. Параметры поведенческих реакций мышей в тесте «Открытое поле» на 14-е сутки после имплантации скаффолда и глиомы (M±SEM)

Экспериментальные группы	Горизонтальная активность		Время, проведенное в центре арены (с)	Количество вертикальных позиций	Время груминга (с)	Акты заглядывания
	Периферия	Центр				
Интактная	96,2±5,5	21±3,7	29,8±6,3	11,2±3	1±0,6	41,4±3,6
Контроль	109,6±8,9	16±2,6	26,6±5,9	11±3,5	2,3±2	24,6±3,5
Глиома	68,7±8,3	29±3,8	127,3±57,9*	2±0,9*^	0±0	10,7±4,2*
СК	72,3±5,2	17,3±4	80±35,2	2,3±1,8*^	4,6±3,7*	10,3±2,6*
СК+ТМЗ	51±5,7^	8±2,6#	142,3±79,3*	2,3±1,4*^	0,7±0,6	12±5,3*

* - относительно группы интактная, ^- относительно группы контроль, # - относительно группы глиома, p < 0,05, критерий Манна-Уитни

Влияние имплантации скаффолдов после инокуляции клеток глиомы на когнитивные функции и способность к обучению анализировали с помощью теста пассивного избегания (рис.16). Наиболее низкие показатели реконсолидации памяти зафиксированы в контрольной группе (без терапевтического вмешательства), что обусловлено агрессивным ростом опухоли, сопровождающимся выраженными когнитивными нарушениями. В группах контроля и СК+ТМЗ при повторном тестировании не выявлено статистически достоверного увеличения латентного периода захода в темный отсек (p>0,05), что свидетельствует об отсутствии сформированного навыка пассивного избегания. При этом в

группе со скаффолдом (СК) показатели обучения сопоставимы с интактными значениями.

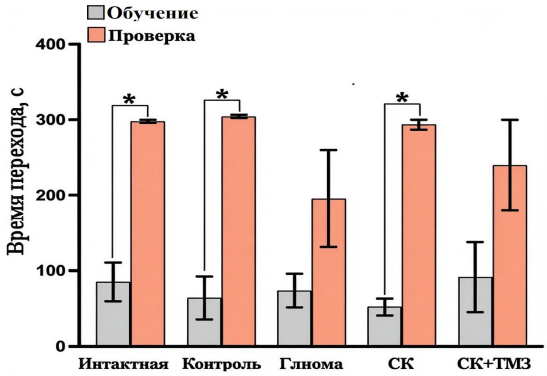

Рисунок 16. Оценка памятного следа у мышей после имплантации скаффолда и клеток глиомы в тесте УРПИ. Данные представлены как M±SEM. * - относительно проверки тестирования, $p < 0.05$, ANOVA

Гистологический анализ на 14-е сутки после инокуляции клеток GL261 подтвердил выраженные морфологические изменения коры головного мозга в контрольной группе (рис. 17, табл. 5). Отмечалась полная дезорганизация тканевой структуры: опухолевый очаг неправильной формы, с множественными разрывами и обширными сосудистыми переплетениями, занимал большую часть правого полушария с распространением на левое. Средний объем новообразования составил 2,9–3,0 мм³. Опухолевые клетки характеризовались крупными, преимущественно вытянутыми, ядрами. В глубоких слоях паренхимы мозга определялись множественные очаги некроза.

Опухолевый очаг в группах со скаффолдом был смещен в нижние слои головного мозга каркасом. На поверхности коры головного мозга наблюдаются участки кровоизлияния. Преобладает лизис ткани на границе с опухолевой структурой, что привело к образованию в месте повреждения бесструктурного вещества. Объём опухоли в среднем составлял 2,4-2,5 мм^3.

В группе СК+ТМЗ отмечена слабовыраженная положительная динамика. На поверхности коры визуализировались ограниченные участки разрывов тканей. Инвазивный рост глиомы был менее выражен, определялись зоны ангиогенеза наряду с геморрагическими включениями. При этом, в группе наблюдается более четкий переход между опухолевыми клетками и паренхимой нервной ткани. Объём опухоли в среднем составлял 1,6-2мм^3. Сформировавшийся очаг после трансплантации меньше по объему и плотнее по структуре, чем в предыдущих группах, что свидетельствует о преимуществе внесения скаффолдов с темозоломидом при исследовании действия глиомы in vivo.

К 14-м суткам фрагменты скаффолда в отдельных образцах демонстрировали признаки частичной биодеградации.

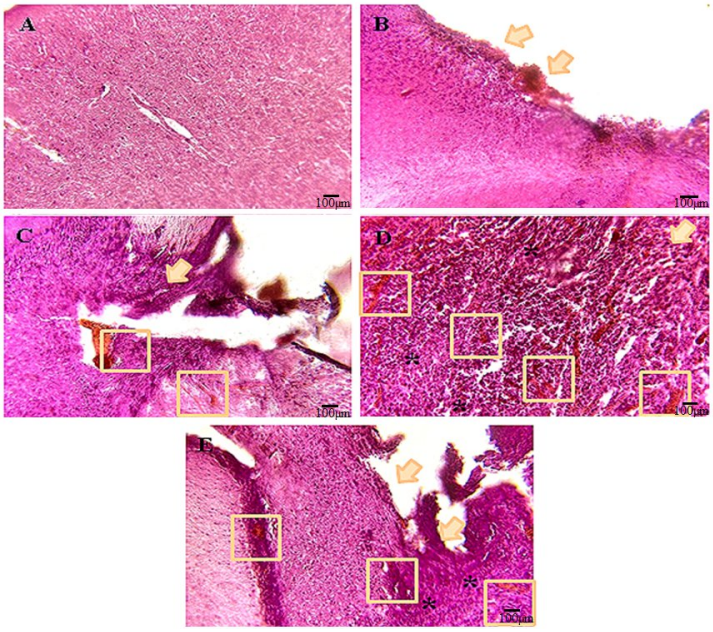

Рисунок 17. Репрезентативные гистологические образцы коры головного мозга мышей на 14 сутки после инокуляции клеток глиомы GL261 и имплантации скаффолдов. Окраска гематоксилин-эозин. Ув.х10 А-Интактная, В- Контроль, С-Глиома, D-СК, Е-СК+ТМЗ. * - очаг опухоли, оранжевые стрелочки – глиальный рубец и некроз, оранжевые квадраты – участки кровоизлияния и разрастание кровеносных сосудов

Таблица 5: Морфометрические показатели ткани головного мозга после трансплантации СК (M±SEM)

Тип измерения /Группа	d кл., μm	ПЦО, μm	ПВО, μm	Кол-во видоизм. кл.
Интактная	9,1±0,3	1,2±0,4	1,3±0,2	4,1±0,3
Контроль	8,6±0,5	1,4±0,3	1,5±0,4	3,4±1
Глиома	10,2±0,4	3,4±0,1*	3,5±0,2*	11,2±2,1*#
СК	10,8±0,5	3,1±0,3	2,4±0,3	13,1±0,8*#
СК+ТМЗ	9,2±0,4	1,9±0,3	2,5±0,4	7,7±1,1*#

d кл. – среднее значение диаметра клетки, ПЦО – среднее значения перицеллюлярного отека, ПВО – среднее значение периваскулярного отека, кол-во н.кл. - среднее количество видоизмененных клеток. * -относительно группы интактная, # - относительно группы контроль, критерий Манна-Уитни($p<0,05$)

ЗАКЛЮЧЕНИЕ

В экспериментальных исследованиях *in vivo* показано, что скаффолды на основе метакрилированной гиалуроновой кислоты обладают высокой биосовместимостью с нервной тканью головного мозга и способствуют поддержанию архитектоники нервной ткани, а также снижают неврологический дефицит уже к 7 суткам после трансплантации. Выявленные свойства обосновывают использование гиалуроновых скаффолдов в качестве универсальной платформы для локальной таргетной тканезаместительной терапии, включая нагрузку разнообразными фармакологическими препаратами и биологически активными веществами.

Имплантация скаффолдов, нагруженных нейротрофическими факторами, способствует усилению нейропротекторного и репаративного потенциала нервной ткани в условиях черепно-мозговой травмы (ЧМТ). В ходе поведенческого тестирования подопытные животные продемонстрировали сохранную способность к обучению и формированию долговременной памяти. К шестому месяцу наблюдения в группе с

глиальным нейротрофическим фактором (GDNF) зафиксированы достоверно высокие показатели реконсолидации памяти в тесте «водный лабиринт Морриса». Параллельно установлено, что нейротрофический фактор головного мозга (BDNF) обеспечивает значимое уменьшение выраженности неврологического дефицита у мышей в раннем и отдаленном посттравматическом периодах. Кроме того, применение скаффолдов, содержащих как GDNF, так и BDNF, ассоциировано с редукцией отека, уменьшением формирования грубого рубцового дефекта, а также с сохранением гистологической архитектоники нервных клеток в близи травматического очага.

Имплантация скаффолдов, насыщенных темозоломидом, в условиях экспериментальной модели прогрессивного роста глиомы GL261 позволяет осуществлять пролонгированную локальную доставку цитостатического агента. Установлено, что применение данных конструкций сопровождается достоверным снижением перифокального повреждения нервной ткани в области, прилежащей к опухолевому очагу. При этом объем новообразования в группе с цитостатиком был в 1,5–2 раза ниже по сравнению с контрольными значениями, что свидетельствует о выраженном противоопухолевом эффекте. Полученные результаты позволяют рассматривать использование биосовместимых скаффолд-носителей в нейроонкологии как перспективную стратегию локальной химиотерапии злокачественных новообразований центральной нервной системы.

ВЫВОДЫ

1. Использование скаффолдов на основе метакрилированной гиалуроновой кислоты с высоким содержанием рибофлавина обеспечивает длительное сохранение в перифокальной зоне очага повреждения пространственно-структурной организации ткани головного мозга в условиях экспериментальной модели открытой черепно-мозговой травмы - на 7-е сутки посттравматического периода зарегистрирована активная клеточная инвазия в структуру скаффолда, которая сопровождалась регрессом некротических и отечных явлений по сравнению с группой ЧМТ;

2. Скаффолды на основе метакрилированной гиалуроновой кислоты с высоким содержанием рибофлавина, насыщенные нейротрофическими факторами BDNF и GDNF, способны инициировать и поддерживать репаративные процессы в поврежденном травмой мозге. Скаффолды, обогащенные GDNF, улучшают обучение и пространственную память в тесте лабиринт Морисса - животные данной группы демонстрировали активный целенаправленный поиск платформы, отрицательный поиск не регистрировался к 6 месяцу, а обогащенные BDNF снижают выраженность неврологического дефицита на 21 сутки посттрансплантационного периода – у животных отмечается чувствительность конечностей, повышение проприоцепции. У животных с скаффолдами насыщенными как BDNF, так и GDNF, зафиксировано достоверное повышение двигательной активности относительно группе ЧМТ ($p \leq 0,05$), что может свидетельствовать о повышенной эмоциональной реактивности на фоне применения факторов роста;

3. Использование биодеградируемого скаффолда в качестве платформы для локальной доставки темозоломида в условиях активного опухолевого роста экспериментальной модели глиомы GL261 обеспечивает замедление темпов опухолевой прогрессии - объем новообразования в группе с цитостатиком был в 1,5–2 раза ниже по сравнению с контрольными значениями и сохранение структурной целостности нервной ткани (лизис ткани слабовыражен, наблюдаются участки ангиогенеза, зафиксирован четкий переход между паренхимой нервной ткани и новообразованием).

СПИСОК РАБОТ, ОПУБЛИКОВАННЫХ ПО ТЕМЕ ДИССЕРТАЦИИ

Публикации в рецензируемых изданиях, рекомендованных ВАК:

1. **Novozhilova M.O**.; Mishchenko T.A.; Savelyev A.G.; Sochilina A.V.; Khaydukov E.V.; Vedunova M.V. EVALUATION OF THE EFFECTIVENESS OF SCAFFOLDS BASED ON HYALURONIC ACID GLYCIDYL METHACRYLATE AS A POSSIBLE PLATFORM FOR BRAIN TREATMENT. Opera Medica et Physiologica. 2020

2. Mishchenko T.A., **Klimenko M.O.**, Kuznetsova A.I., Yarkov R.S., Savelyev A.G., Sochilina A.V., Mariyanats A.O., Popov V.K., Khaydukov E.V., Zvyagin A.V., Vedunova M.V. 3D-printed hyaluronic acid hydrogel scaffolds impregnated with neurotrophic factors (BDNF, GDNF) for post-traumatic brain tissue reconstruction // Frontiers in Bioengineering and Biotechnology. № 895406. V. 10. 2022. P. 1-22.

3. Mishchenko T.A., Balalaeva I.V., **Klimenko M.O.**, Brilkina A.A., Peskova N.N., Guryev E.L., Krysyko D.V., Vedunova M.V. Far-Red Fluorescent Murine Glioma Model for Accurate Assessment of Brain Tumor Progression // Cancers. № 14. V. 15. 2022. P. 3822. DOI: 10.3390/cancers14153822

4. Mishchenko TA, **Klimenko M.O.**, Guryev EL, Savelyev AG, Krysko DV, Gudkov SV, Khaydukov EV, Zvyagin AV, Vedunova MV. Enhancing glioma treatment with 3D scaffolds laden with upconversion nanoparticles and temozolomide in orthotopic mouse model. Front Chem. 2024

Материалы конференций:

5. **Новожилова М.О.**, Мищенко Т.А., Ведунова М.В. 3D-реконструкция травматических повреждений головного мозга. Тезисы докладов 72-й Всероссийской с международным участием школы-конференции молодых ученых «Биосистемы: организация, поведение, управление», С. 160 (год публикации - 2019) (РИНЦ, eLIBRARY ID: 42421443)

6. **Новожилова М.О.,** Мищенко Т.А., Ведунова М.В. 3D-реконструкция травматических повреждений головного мозга // Материалы докладов Молодежной конференции “XXI Зимняя молодежная школа по биофизике и молекулярной биологии”. 2020. С. 166. ISBN 978-5-86763-440-7

7. **Новожилова М.О.**, Мищенко Т.А., Ведунова М.В. 3D-реконструкция травматических повреждений головного мозга. Тезисы докладов 73-й Всероссийской с международным участием школы-конференции молодых ученых «Биосистемы: организация, поведение, управление», С. 150 (год публикации - 2020)

8. **Новожилова М.О.,** Мищенко Т.А., Ведунова М.В. 3D-реконструкция травматических повреждений головного мозга in vivo. VII всероссийский Молодежный научный форум с международным участием «Open Science 2020» С. 168, г. Гатчина, 2020. (РИНЦ, eLIBRARY ID: 42855257)

9. **Новожилова М.О.**, Мищенко Т.А., Афёрова С.И., Франчески К., Ведунова М.В. Глиальный нейротрофический фактор как возможная терапия инсомнии. 11-ая международная конференция “Рецепторы и внутриклеточная сигнализация”, г.Пущино, С. 107 (год публикации - 2021) (РИНЦ, eLIBRARY ID: 46126085)

10. **Новожилова М.О.,** Мищенко Т.А., Ведунова М.В. TRAUMATIC BRAIN INJURY THERAPY USING 3D BIOENGINEERING CONSTRUCTS. International Conference Volga Neuroscience Meeting, г. Нижний Новгород, (год публикации - 2021). С. 16

11. Паняхин Е.А., Мищенко Т.А., **Новожилова М.О.** Исследование биосовместимости скаффолдов с клетками нервной системы при проведении заместительной терапии после

моделирования черепно-мозговой травмы. 74-я Всероссийская с международным участием школа-конференция молодых учёных “Биосистемы: организация, поведение, управление”, г. Нижний Новгород. С. 150 (год публикации - 2021) ISBN 978-5-91326-656-9

12. Авласенко Д.А., **Клименко М.О**., Кононова У.А., Ведунова М.В., Мищенко Т.А. Исследование влияния неротрофического фактора GDNF в условиях депривации сна у мышей. 77-я Всероссийская с международным участием школа-конференция молодых учёных “Биосистемы: организация, поведение, управление”, г. Нижний Новгород. С. 8 (год публикации - 2024) ISBN 978-5-91326-882-2

13. Бредихина Т.Д., **Клименко М.О.**, Ведунова М.В., Митрошина Е.В. Оценка моторных функций и формирования долговременной памяти в фармакологической модели болезни паркинсона у мышей линии BALB. 78-я Всероссийская с международным участием школа-конференция молодых учёных “Биосистемы: организация, поведение, управление”, г. Нижний Новгород. С. 61 (год публикации - 2025) ISBN 978-5-91326-970-6

14. Оценка биосовместимости токопроводящих имплантов на основе поли(3,4-этилендиокситиофена) /поли(стиролсульфоната). Будруев И.А., **Клименко М.О.**, Чапыгин Д.В., Агарков Ю.Ю., Ведунова М.В. 78-я Всероссийская с международным участием школа-конференция молодых учёных “Биосистемы: организация, поведение, управление”, г. Нижний Новгород. С. 64 (год публикации - 2025) ISBN 978-5-91326-970-6